



PO85
BENEFÍCIO DA TRIANCINOLONA NA OTITE MÉDIA EOSINOFÍLICA: RELATO DE UM CASO

Nuno O'Neill Mendes¹, Gustavo Pedrosa¹, Marta Melo¹, Liliana Carvalho¹,
Ana Guimarães¹, Filipe Freire¹
(¹Hospital Professor Doutor Fernando Fonseca)


Introdução: A otite média eosinofílica (OME) é classicamente descrita na literatura como uma patologia intratável do ouvido médio. Reconhecida desde 1994, só em 2011 (*Yukiko et al*) foram estabelecidos os critérios de diagnóstico desta entidade. Além de um critério *major* (efusão no ouvido médio de predomínio eosinofílico), devem ser cumpridos ≥ 2 critérios *minor* (efusão hiperviscosa; otite média resistente a tratamento otimizado; diagnóstico de asma brônquica; polipose nasossinusal) para confirmar OME. Devem ser excluídos os diagnósticos de granulomatose eosinofílica com poliangite e síndrome hipereosinofílica.

Objetivos: Relatar um caso de otite média eosinofílica.

Material e Métodos: Consulta de processo clínico do doente e consulta de literatura na base de dados da *PUBMED*.

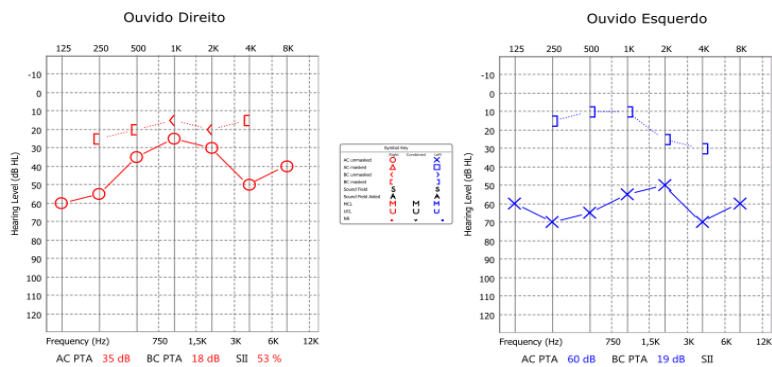
Resultados: O presente trabalho relata o caso de uma mulher de 48 anos de idade, seguida em consulta externa de ORL desde há 7 anos por otite média com efusão bilateral associada a hipoacusia. Audiograma tonal simples inicial: ouvido direito com hipoacusia de condução ligeira a moderada (LTM: 39,7dB), ouvido esquerdo com hipoacusia mista moderada (LTM: 57,3dB); (imagem 1). A referir ainda polipose nasossinusal bilateral grau 1 controlada com corticoide nasal. Ao longo dos primeiros 5 anos de seguimento colocou 2 sets de tubos de ventilação transtimpânicos (TVTT) bilateralmente, primeiramente *shepard* e depois TVTT em ouro. Ao longo do seguimento, observaram-se episódios de otorreia bilateral intermitente, hiperviscosa e sem isolamento de microrganismos em cultura. Os referidos episódios eram de difícil controlo com corticoide tópico (dexametasona) e sistémico. Identificou-se predomínio eosinofílico na otorreia e, após exclusão de patologia sistémica, foi feito o diagnóstico de OME. Após queda dos TVTT (perfuração timpânica persistente à direita), decidiu-se, com base na literatura, colocar um Tubo de *Goode* no tímpano esquerdo e aplicar acetinado de triancinolona tópica na caixa do tímpano bilateralmente. Documentou-se melhoria franca da otoscopia – sem otorreia – e da audiometria (imagem 2 – otoendoscopia 1 mês após triancinolona – é possível identificar dois pequenos pólipos na caixa do tímpano direita; imagem 3 – audiograma 1 mês após triancinolona).

Conclusões: A melhoria clínica e audiométrica registada neste caso de OME está de acordo com outros trabalhos previamente publicados. A administração de triancinolona na OME pode ser repetida a cada 4 semanas (ou mais, dependendo da severidade da patologia) a fim de abreviar o processo inflamatório no ouvido médio de forma sustentada.

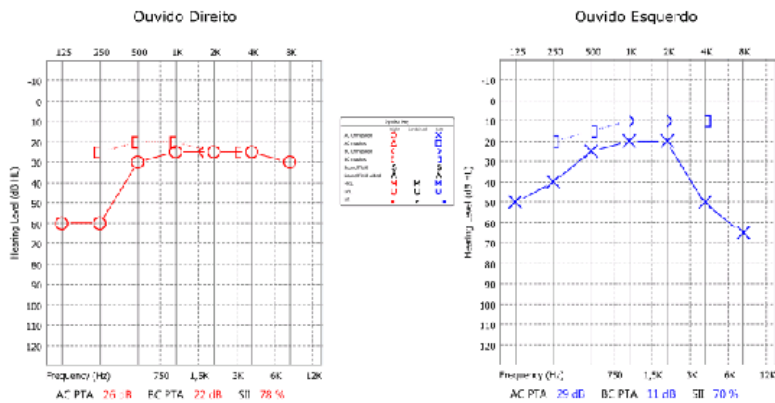


POSTERS

Audiograma Tonal



Audiograma Tonal Simples



Audiograma Vocal

